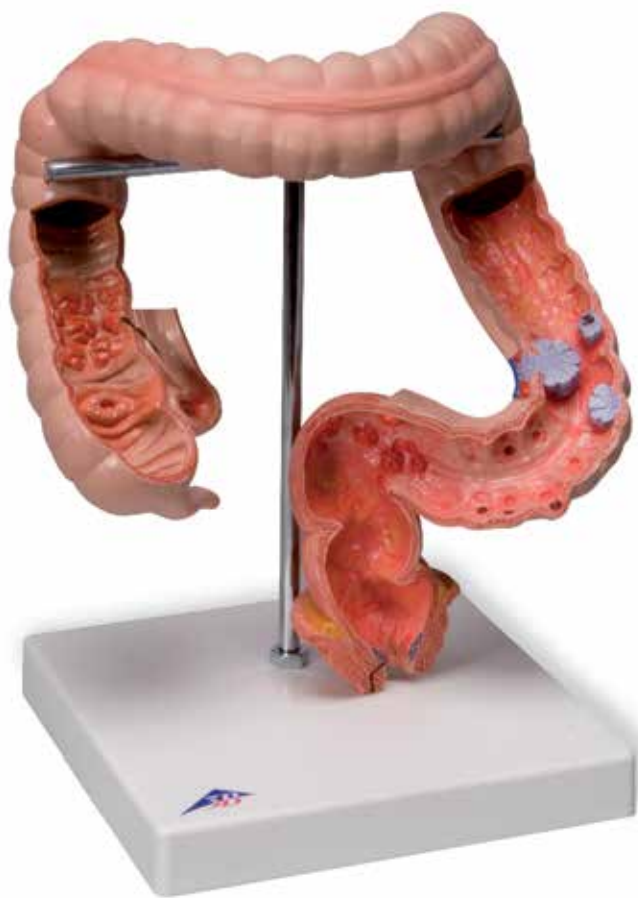



K55
(1008496)

Latin

A Colon

B Colon ascendens

C Colon descendens

D Rectum

- 1 Ileum
- 2 Appendix vermiformis
- 3 Plicae semilunaris
- 4 Ostium ileale
- 5 Colon ascendens
- 6 Haustrae coli
- 7 Flexura coli dextra
- 8 Colon transversum
- 9 Taenia omentalis
- 10 Flexura coli sinistra
- 11 Colon descendens
- 12 Colon sigmoideum
- 13 Rectum
- 14 M. levator ani
- 15 M. spincter ani externus
- 16 Chron's disease
- 17 Colitis, ulcerative
- 18 Cancer of the colon
- 19 Diverticulum
- 20 Polypus
- 21 Hemorrhoids
- 22 Fistula
- 23 Fissura

Bowel diseases

English

This model gives an overview of the known changes to the colon and the rectum, and which are described briefly below.

Crohn's Disease (16) is an inflammation that intermittently affects the whole digestive tract. It may lead to the formation of stenoses and the typical cobblestone pattern.

Ulcerative colitis (17) is also a chronic bowel inflammation that spreads continuously and starts in the rectum. Impressive ulcerations of superficial layers of the mucous membrane are formed.

Bowel cancer (18) is one of the most frequent types of cancer both in men and in women. It is shown in various stages in the model.

Also shown on the model are diverticula (19, bulging of the intestinal wall), polyps (20, swelling of the mucous membrane), hemorrhoids (21, arteriovenous tissue cushions), fistulas (22, tubular connections between the organs and/or the body surface) and fissures (23, tear).

A Colon

B Ascending colon

C Descending colon

D Rectum

- 1 Ileum
- 2 Appendix
- 3 Semilunar folds of colon
- 4 Ileal orifice
- 5 Ascending colon
- 6 Haustra of colon
- 7 Right colic flexure
- 8 Transverse colon
- 9 Omental taenia
- 10 Left colic flexure
- 11 Descending colon
- 12 Sigmoid colon
- 13 Rectum
- 14 Levator ani
- 15 Sphincter ani externus muscle
- 16 Chron's disease
- 17 Colitis, ulcerative
- 18 Cancer of the colon
- 19 Diverticulum
- 20 Polyp
- 21 Hemorrhoids
- 22 Fistula
- 23 Chink

Das Modell gibt einen Überblick über die bekannten Veränderungen im Bereich des Dickdarms und Enddarms, die hier nachfolgend kurz beschrieben werden.

Beim Morbus Crohn (16) handelt es sich um eine Entzündung die mit Unterbrechungen den gesamten Verdauungstrakt befällt. Es kommt u. a. zur Ausbildung von Stenosen und dem typischen Pflastersteinrelief.

Colitis ulcerosa (17) ist ebenfalls eine chronische Darmentzündung, die sich kontinuierlich ausbreitet und im Enddarm beginnt. Es imponieren Ulzerationen der oberflächlichen Schleimhautschichten.

Darmkrebs (18) ist eine der häufigen Krebsarten sowohl bei Männern als auch bei Frauen. Im Modell ist er in verschiedenen Stadien dargestellt.

Desweiteren finden sich am Modell Divertikel (19, Ausstülpungen der Darmwand), Polypen (20, Schleimhautgeschwulste), Hämorrhoiden (21, arteriovenöse Gefäßpolster), Fisteln (22, röhrenförmige Verbindungen zwischen Organen und/oder der Körperoberfläche) sowie eine Fissur (23, Riss).

A Dickdarm

B Aufsteigender Dickdarm

C Absteigender Dickdarm

D Enddarm

- 1 Krummdarm
- 2 Wurmfortsatz
- 3 halbmondförmige Querfalten der Dickdarmwand
- 4 Mündung des Ileum
- 5 Aufsteigender Dickdarm
- 6 Ausbuchtungen der Dickdarmwand
- 7 Rechte Dickdarmkrümmung
- 8 Querdarm
- 9 Anheftungsbandstreifen des großen Netzes
- 10 Linke Dickdarmkrümmung
- 11 Absteigender Dickdarm
- 12 S-förmiger Dickdarm
- 13 Enddarm
- 14 Beckenbodenmuskel (Afterheber)
- 15 Äußerer Afterschließmuskel
- 16 Morbus crohn
- 17 Colitis ulcerosa
- 18 Dickdarmkrebs
- 19 Divertikel
- 20 Polyp
- 21 Hämorrhoiden
- 22 Fistel
- 23 Fissur

Enfermedades del intestino

Español

El modelo nos da una visión general de las alteraciones más conocidas del colon y del recto, que a continuación se describen brevemente.

En el caso de la enfermedad de Crohn (16) se trata de una infección, que se manifiesta con la interrupción de todo el tracto digestivo. Esto provoca entre otros la formación de estenosis y el típico aspecto „adoquinado“. La colitis ulcerosa(17) también es una infección crónica del intestino que, empezando en el colon descendente, se expande seguirá expandiendo sin tregua. Se imponen ulceraciones de las capas mucosas superficiales.

El cáncer de colon (18) es una de las manifestaciones cancerosas mas frecuentes, tanto en hombres como en mujeres. En el modelo lo hemos representado en diversos estadios. Aparte de eso, sobre el modelo encontramos: divertículos, (19, protuberancias del la pared intestinal), pólipos (20, ulceraciones de la mucosa intestinal), hemorroides (21, cojines vasculares), fistulas (22, uniones en forma de canalillos entre los órganos y la superficie corporal) así como una fisura (23, grieta).

A Intestino grueso

B Colon ascendente

C Colon descendente

D Recto

- 1 Íleo
- 2 Apéndice vermiforme
- 3 Plica semilunar
- 4 ostium ilíaco
- 5 Colon ascendente
- 6 Haustras cólicas
- 7 Flexura cólica derecha
- 8 Colon transversal
- 9 Cintilla omental
- 10 Flexura cólica izquierda
- 11 Colon descendente
- 12 Colon sigmoideo
- 13 Recto
- 14 Músculo elevador anal
- 15 Esfínter anal externo
- 16 Enfermedad de Crohn
- 17 Colitis ulcerosa
- 18 Cáncer de colon
- 19 Divertículo
- 20 Polipo
- 21 Hemorroide
- 22 Fístula
- 23 Fisura

Ce modèle donne un aperçu des variations connues au niveau du côlon et du rectum, qui ne sont décrits dans la suite que brièvement. La maladie de Crohn (16) est une inflammation qui atteint l'ensemble des voies digestives par intermittences. Il se forme, entre autres, des sténoses et le relief caractéristique en forme de pavé. La colite ulcéreuse (17) est également une inflammation de l'intestin qui se propage continuellement et commence dans l'intestin final.

Les ulcérations des couches superficielles des muqueuses sont prépondérantes. le cancer de l'intestin (18) est un des types de cancers les plus répandus aussi bien chez les hommes que chez les femmes. Dans le modèle, il est représenté à différents stades. En outre, dans le modèle se trouvent diverticules (19, saillies sur la paroi de l'intestin), polypes (20, blastomes sur les muqueuses).

A Côlon

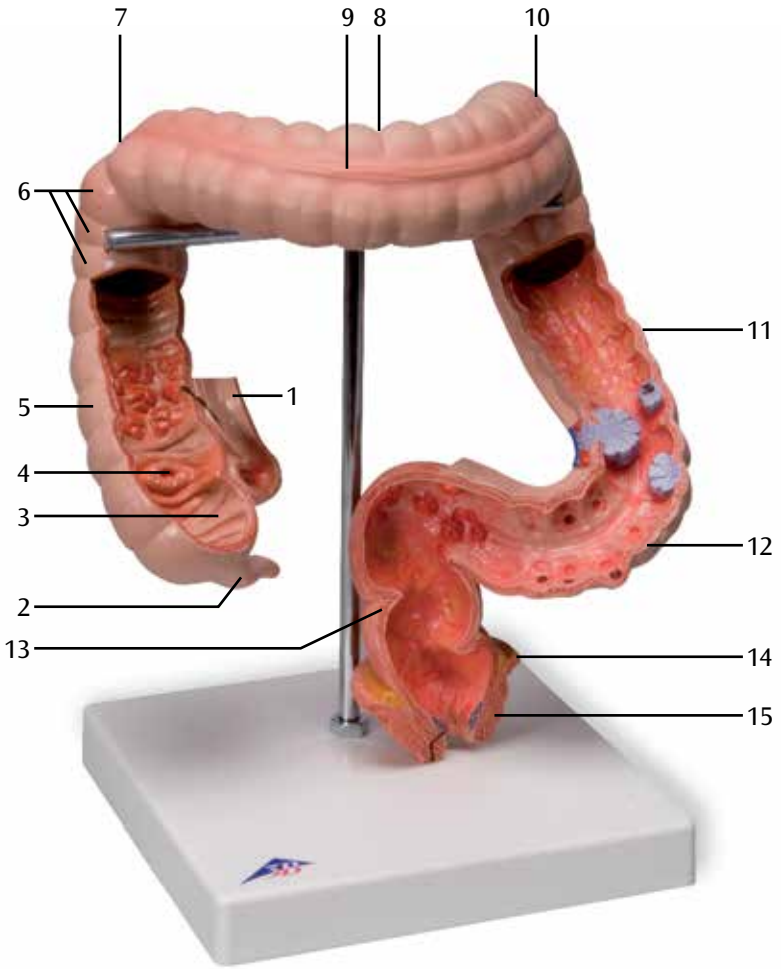
B Côlon ascendant

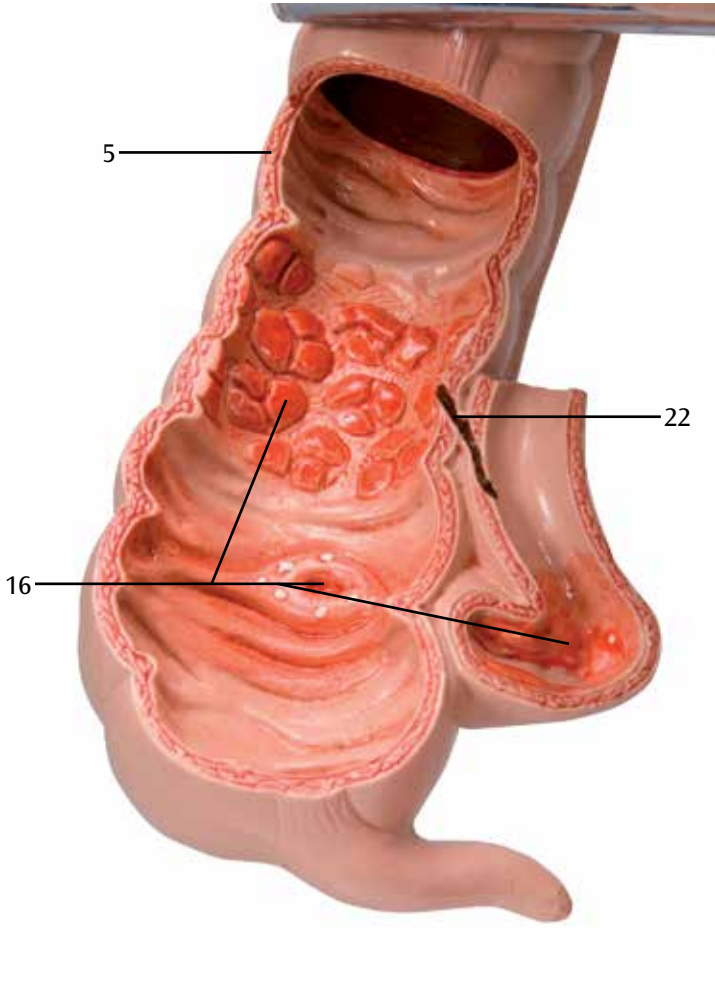
C Côlon descendant

D Rectum

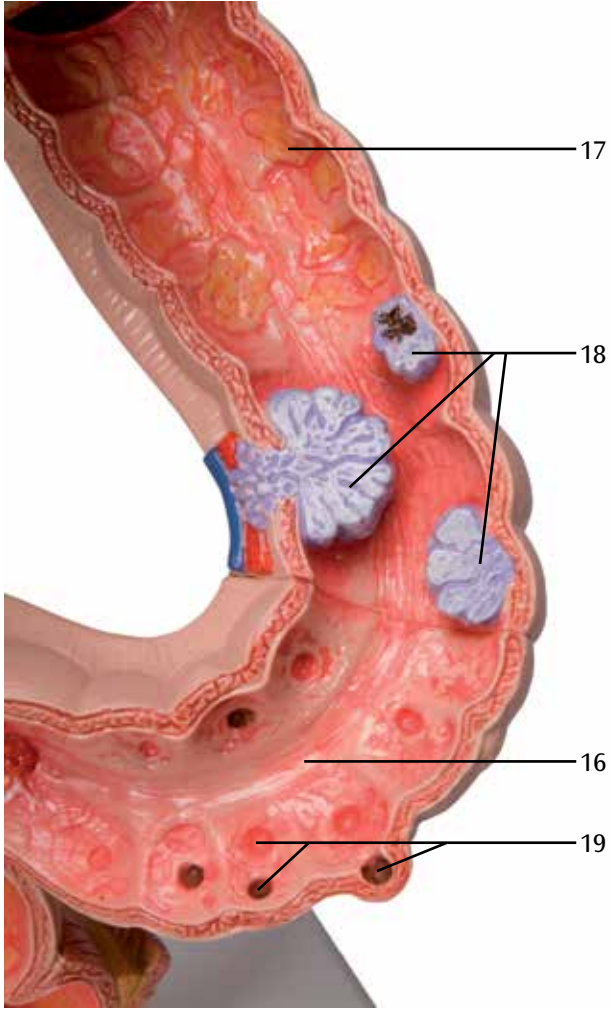
- 1 Iléon
- 2 Appendice vermiculaire
- 3 Pli transversal en forme de demie-lune de la paroi du gros intestin
- 4 Embouchure de l'iléon
- 5 Gros intestin ascendant
- 6 Haustrations de la paroi du gros intestin
- 7 Courbure du gros intestin vers la droite
- 8 Côlon transverse
- 9 Taenia omental
- 10 Courbure du gros intestin vers la gauche
- 11 Côlon descendant
- 12 Côlon sigmoïde
- 13 Rectum
- 14 Muscle releveur anal
- 15 Sphincter anal externe
- 16 Maladie de Crohn
- 17 Colite ulcéreuse
- 18 Cancer du côlon
- 19 Diverticule
- 20 Polype
- 21 Hémorroïdes
- 22 Fistule
- 23 Fissure

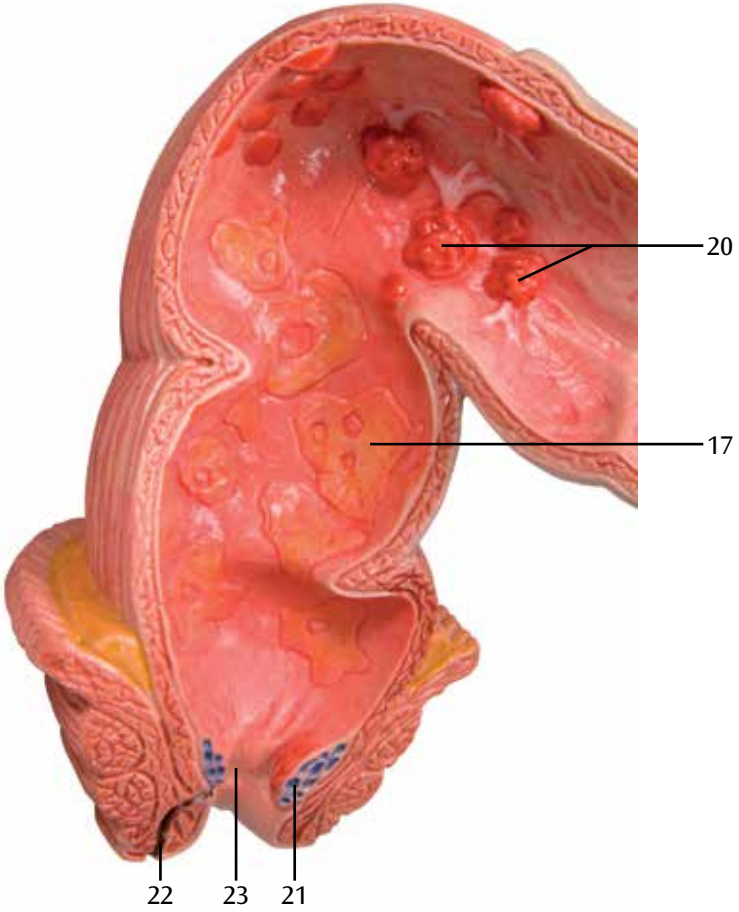
A





C





Doenças intestinais

Português

O modelo oferece um panorama das alterações conhecidas na região do intestino grosso e do reto e que serão brevemente descritas a seguir. Na doença de Crohn (16) ocorre uma inflamação que acomete em intervalos todo o trato digestivo. Ela leva, entre outros, à formação de estenoses e ao típico relevo granulomatoso. A colite ulcerosa (17) também é uma inflamação crônica do intestino, que se alastra continuamente e que inicia no reto. Ela provoca ulcerações nas camadas superficiais da mucosa.

O câncer do intestino (18) é um dos tipos de câncer mais comuns, tanto em homens como em mulheres. O modelo o apresenta em diversos estágios. Além disso, o modelo ilustra divertículos (19, evaginações da parede intestinal), fístulas (22, ligações tubulares entre órgãos e/ou a superfície do corpo), bem como uma fissura (23).

A Intestino grosso

B Cólon ascendente

C Cólon descendente

D Reto

- 1 Íleo
- 2 Apêndice vermiforme
- 3 Pregas semilunares do cólon
- 4 Óstio ileocecal
- 5 Cólon ascendente
- 6 Haustrações do cólon
- 7 Flexura direita do cólon
- 8 Cólon transverso
- 9 Tênia omental
- 10 Flexura esquerda do cólon
- 11 Cólon descendente
- 12 Cólon sigmoide
- 13 Reto
- 14 Músculo do assoalho pélvico (músculo elevador do ânus)
- 15 Esfíncter externo do ânus
- 16 Doença de Crohn
- 17 Colite ulcerosa
- 18 Câncer do intestino grosso
- 19 Divertículo
- 20 Pólipo
- 21 Hemorroidas
- 22 Fístula
- 23 Fissura

Il modello offre una panoramica sulle alterazioni conosciute nella zona del colon e del retto, brevemente descritte di seguito.

Per morbo di Crohn (16) si intende un'inflammatione che interessa l'intero tratto gastrointestinale in modo intermittente. Esso causa, tra l'altro, la formazione di stenosi e delle tipiche aree di mucosa edematose dall'aspetto ad acciottolato.

Anche la colite ulcerosa (17) è un'inflammatione cronica dell'intestino, che ha origine nel retto e si estende progressivamente. Le conseguenze sono ulcere delle mucose superficiali.

Il cancro all'intestino (18) è uno dei tipi di tumore più diffusi, sia negli uomini sia nelle donne. Nel modello è rappresentato in stadi diversi. Sono inoltre presenti diverticoli (19, evaginazioni della parete intestinale), polipi (20, protrusioni della mucosa), emorroidi (21, cuscinetti di tessuto arteriovenoso), fistole (22, comunicazioni di forma tubulare tra organi e/o la superficie del corpo) e una fissurazione (23, rottura).

A Colon

B Colon ascendente

C Colon discendente

D Retto

- 1 Ileo
- 2 Appendice vermiforme
- 3 Pliche semilunari
- 4 Ostio ileale
- 5 Colon ascendente
- 6 Pliche mucose trasversali del colon
- 7 Flessura colica destra
- 8 Colon trasverso
- 9 Tenia omentale
- 10 Flessura colica sinistra
- 11 Colon discendente
- 12 Colon sigmoideo
- 13 Retto
- 14 Muscolo elevatore dell'ano
- 15 Sfintere anale esterno
- 16 Morbo di Crohn
- 17 Colite ulcerosa
- 18 Tumore del colon
- 19 Diverticolo
- 20 Polipo
- 21 Emorroidi
- 22 Fistola
- 23 Fissurazione

腸疾患モデル

日本語

このモデルでは結腸と直腸の疾患を見ることができます。

クローン病（16）は消化管全体に、非連続的な炎症が起こります。
この炎症により消化管に狭窄や穿孔が生じることがあります。

潰瘍性大腸炎（17）も慢性的な炎症性腸疾患の一つで、直腸から発症し、大腸全体に炎症が広がります。
粘膜上皮でのみ炎症が起こるのが特徴です。

大腸ガン（18）は男女ともに最も多く見られるガンの一つです。
このモデルではガンのさまざまなステージを確認することができます。

そのほかにも、憩室（19、腸壁の膨らみ）、ポリープ（20、粘膜の膨らみ）、痔核（21、静脈の膨らみ）、瘻孔（22、臓器間、臓器と体外間にできる管状の欠損）、裂傷（23）が再現されています。

- A 結腸
- B 上行結腸
- C 下行結腸
- D 直腸

- 1 回腸
- 2 虫垂
- 3 結腸半月ヒダ
- 4 回腸口
- 5 上行結腸
- 6 結腸膨起
- 7 右結腸曲
- 8 横行結腸
- 9 大網ヒモ
- 10 左結腸曲
- 11 下行結腸
- 12 S状結腸
- 13 直腸
- 14 肛門挙筋
- 15 外肛門括約筋
- 16 クローン病
- 17 潰瘍性大腸炎
- 18 大腸ガン
- 19 憩室
- 20 ポリープ
- 21 痔核
- 22 瘻孔
- 23 裂傷

Эта модель представляет обзор известных изменений в ободочной и прямой кишке, которые кратко описаны ниже. Болезнь Крона (16) – воспалительное заболевание, которое периодически поражает весь пищеварительный тракт. Это может привести к образованию стенозов и типичной картины «бульжной мостовой». Язвенный колит (17) – также хроническое воспаление кишечника, которое распространяется непрерывно и начинается в прямой кишке. При этом формируются значительные изъязвления поверхностных слоев слизистой оболочки. Рак кишечника (18) – один из наиболее частых типов рака как у мужчин, так и у женщин. Он показан в модели на различных стадиях.

Также на модели представлены дивертикулы (19, выпячивания стенки кишечника), полипы (20, опухоли слизистой оболочки), геморроидальные узлы (21, тканевые артериовенозные анастомозы), свищи (22, трубчатые образования между органами и/или поверхностью тела) и трещины (23, разрывы).

A Толстая кишка**B Восходящая ободочная кишка****C Нисходящая ободочная кишка****D Прямая кишка**

- 1 Подвздошная кишка
- 2 Аппендикс
- 3 Полулунные складки ободочной кишки
- 4 Устье подвздошной артерии
- 5 Восходящая ободочная кишка
- 6 Гаустра ободочной кишки
- 7 Правый кишечный изгиб
- 8 Поперечная ободочная кишка
- 9 Сальниковая лента
- 10 Левый кишечный изгиб
- 11 Нисходящая ободочная кишка
- 12 Сигмовидная кишка
- 13 Прямая кишка
- 14 Мышца, поднимающая задний проход
- 15 Наружный сфинктер заднего прохода
- 16 Болезнь Крона
- 17 Язвенный колит
- 18 Рак ободочной кишки
- 19 Дивертикул
- 20 Полип
- 21 Геморрой
- 22 Свищ
- 23 Трещина

这款模型给出了结肠和直肠所发生变化的概况，并于下面进行简要地阐述。克隆氏症（16）是整个消化道间歇性感染的炎症。可以导致消化道构造狭窄，并让黏膜变成粗糙的鹅卵石状。溃疡性结肠炎（17）也是经常性传播的慢性肠道感染，发生在结肠。会使黏膜的表层形成难以消除的溃疡。

肠癌（18）是最为常见的癌症之一，并且不分性别。模型给出了处于肠癌的各个不同阶段的症状。同时，在模型中显示的还有消化盲囊（19，消化道壁凸起），息肉（20，黏膜肿胀），痔疮（21，静脉丛生），瘻（22，器官以及/或者体表组织之间的管状连接）以及裂伤（23，撕裂）。

- A 结肠
- B 升结肠
- C 降结肠
- D 直肠
- 1 回肠
- 2 阑尾
- 3 结肠半月襞
- 4 回肠口
- 5 升结肠
- 6 结肠袋
- 7 结肠右曲
- 8 横结肠
- 9 网膜带状结构
- 10 结肠左曲
- 11 降结肠
- 12 乙状结肠
- 13 直肠
- 14 肛提肌
- 15 肛门外括约肌
- 16 克罗恩病
- 17 大肠炎，溃疡
- 18 肠癌
- 19 支囊
- 20 息肉
- 21 痔疮
- 22 瘻
- 23 狭窄裂口

Bu model, kolon ve rektumda meydana gelen ve aşağıda kısaca açıklanan bilinen değişikliklere genel bir bakış sunmaktadır. Kron hastalığı (16) tüm sindirim sistemini aralıklı olarak etkileyen bir iltihaptır. Stenozların ve tipik taşların oluşumuna neden olabilir. Ülseratif Kolit (17), rektumda başlayan ve sürekli olarak yayılan kronik bir bağırsak iltihabıdır. Mukoza zarındaki yüzeysel tabakalarda büyük ülserasyonlar oluşur. Bağırsak kanseri (18), hem kadınlarda hem de erkeklerde en sık görülen kanser türlerinden biridir. Modelde değişik evreleri görülmektedir. Modelde ayrıca, divertikül (19, bağırsak duvarının şişmesi), polipler (20, mukoza zarının şişmesi), hemoroid (21, arteriyovenöz doku yastıkları), fistüller (22, organlar ve/veya vücut yüzeyi arasındaki borumsu bağlantılar) ve fissürler (23, yırtılma) görülmektedir.

A Kolon**B Çıkan kolon****C İnen Kolon****D Rektum**

1 İleum

2 Ekler

3 Kolon semilunar kıvrımları

4 İleal açıklık

5 Çıkan kolon

6 Kolon Haustrası

7 Sağ kolik kıvrım

8 Transvers kolon

9 Omental şerit doku

10 Sol kolik kıvrım

11 İnen Kolon

12 Sigmoid kolon

13 Rektum

14 Levatör ani

15 Dış kas büzüşmesi

16 Kron hastalığı

17 Kolit, ülseratif

18 Kolon kanseri

19 Divertikül

20 Polip

21 Hemeroit

22 Fistül

23 Fissür

Also available from 3B Scientific®:
1012787 Gastric Band Model. 2 part

Ebenfalls bei 3B Scientific® erhältlich:
1012787 Magenband

Tambien disponible en 3B Scientific®:
1012787 Modelo de banda gástrica

Egalement disponible auprès de 3B Scientific® :
1012787 Modèle Bande Gastrique

Também disponível na 3B Scientific®:
1012787 Modelo de banda gástrica, 2 partes

Disponibile anche presso 3B Scientific®:
1012787 Modello di bendaggio gastrico

3B Scientific® その他のモデル
1012787 胃バンディングモデル, 2分解

Так же в наличии у 3B Scientific®
**1012787 Модель желудочного бандажа.
2-я часть**

3B Scientific®也提供其他产品:
1012787 胃系带模型, 第二部分

1012787



