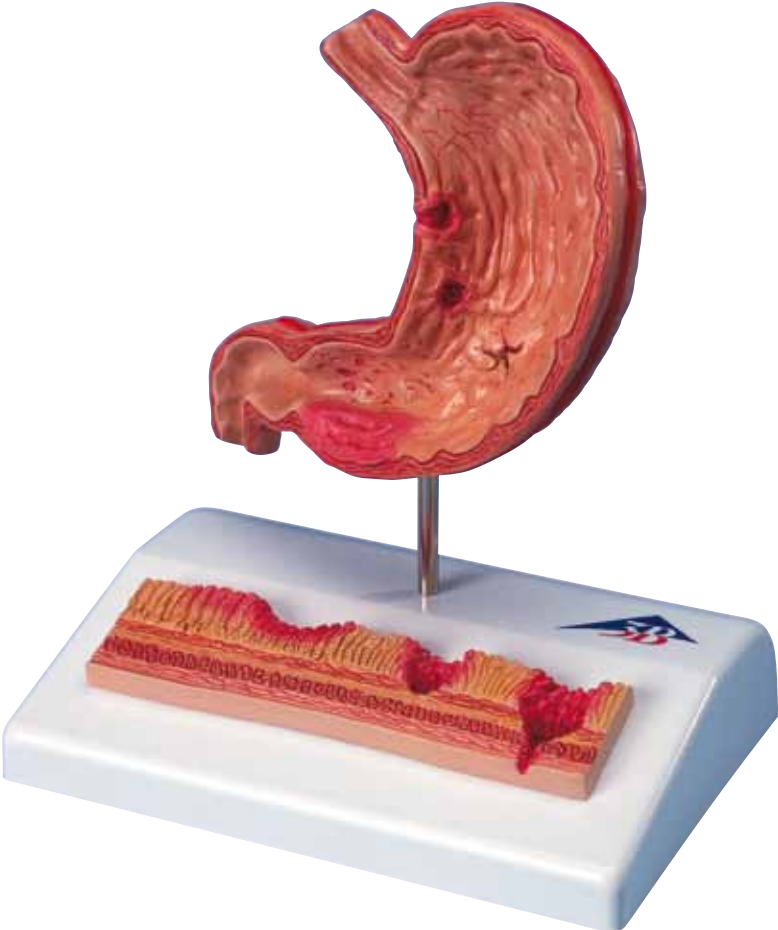



**K17**

(1000304)

# Gastritis

English

This model shows a longitudinal section of the stomach with the attachments of esophagus and duodenum. The various stages of gastritis and ulcer are depicted.

## Longitudinal section of stomach, enlarged approx. 0.5 times:

### 1. Erythematous gastritis

Irritated mucosa is reddened and swollen in the area of the antrum

### 2. Erosive gastritis

Initial mucosal defects above the lamina muscularis mucosae

### 3. Hemorrhagic gastritis

Acute erosive gastritis with bleeding

### 4. Healing stage and scar formation

Contraction of the mucosa

### 5. Atrophic gastritis

Chronic course with mucosal atrophy

### 6. Hypertrophic gastritis

Enlargement of the gastric folds

### 7. Bleeding ulcer

Bleeding mucosal defect with marginal elevation, extending beyond the lamina muscularis mucosae

### 8. Perforated ulcer

All layers of the stomach wall are eroded

## Mucosa relief on base, enlarged approx. 10 times:

1. Healthy mucosa relief
2. Acute gastritis with reddened and swollen mucosa
3. Erosive gastritis with mucosal defect
4. Bleeding ulcer, muscularis mucosae is eroded
5. Perforated ulcer, all stomach layers are eroded

### Layers of the stomach wall:

6. Tunica mucosa (mucosa of stomach)
7. Lamina muscularis mucosae (thin layer of smooth muscle cells)
8. Tela submucosa (connective tissue layer)
9. Tunica muscularis (circular muscle layer)
10. Tunica muscularis (longitudinal muscle layer)
11. Tunica serosa (outer skin)

# Magenschleimhautentzündung

Dieses Modell zeigt einen Magenlängsschnitt mit Ansatz der Speiseröhre und des Zwölffingerdarms. Es sind die verschiedenen Stadien der Magenschleimhautentzündung (Gastritis) und des Magengeschwürs (Ulkus) dargestellt.

## Magen im Längsschnitt, ca. 0,5-fache Größe:

- 1. Erythematöse Gastritis**  
Rötung und Schwellung der gereizten Schleimhaut im Antrumbereich
- 2. Erosive Gastritis**  
Erste Schleimhautdefekte oberhalb der Lamina muscularis mucosae
- 3. Hämorrhagische Gastritis**  
Akute erosive Gastritis mit Blutung
- 4. Heilungsstadium und Narbenbildung**  
Zusammenziehen der Schleimhaut
- 5. Atrophische Gastritis**  
Chronische Verlaufsform mit Rückbildung der Schleimhaut
- 6. Hypertrophische Gastritis**  
Größenzunahme der Magenschleimhautfalten
- 7. Blutendes Ulkus**  
Blutender Schleimhautdefekt mit Randwall, der die Lamina muscularis mucosae überschreitet
- 8. Durchgebrochenes (perforiertes) Ulkus**  
Zerstörung aller Magenwandschichten

## Schleimhautrelief auf dem Sockel, ca. 10-fache Größe:

1. Gesundes Schleimhautrelief
2. Akute Gastritis mit geröteter und geschwollener Schleimhaut
3. Erosive Gastritis mit Schleimhautdefekt
4. Blutendes Ulkus Lamina, muskularis mucosae zerstört
5. Durchgebrochenes (perforiertes) Ulkus, alle Magenschichten zerstört

### Schichten der Magenwand:

6. Tunica mucosa (Magenschleimhaut)
7. Lamina muscularis mucosae (dünne Schicht glatter Muskelzellen)
8. Tela submucosa (Bindegewebsschicht)
9. Tunica muscularis (Ringmuskelschicht)
10. Tunica muscularis (Längsmuskelschicht)
11. Tunica serosa (Außenhaut)

# Inflamación de la mucosa del estómago Español

Este modelo muestra una sección longitudinal del estómago comunicado con el esófago y el duodeno. Están representados los diferentes estadios de la inflamación de la mucosa del estómago (gastritis) y de la úlcera gástrica (ulcus).

## Estómago seccionado longitudinalmente, tamaño aumentado 0,5 veces aprox.

### 1. Gastritis eritematosa

Enrojecimiento e inflamación de la mucosa en la zona irritada del antro

### 2. Gastritis erosiva

Primer defecto de la mucosa por encima de la Lamina muscularis mucosae

### 3. Gastritis hemorrágica

Gastritis erosiva aguda con hemorragia

### 4. Estadio de curación y de cicatrización

Retracciones de la mucosa

### 5. Gastritis atrófica

Forma de evolución crónica con regeneración de la mucosa

### 6. Gastritis hipertrófica

Engrosamiento de los pliegues de la mucosa

### 7. Úlcera sangrante

Defecto hemorrágico de la mucosa con afectación de la pared traspasando la Lamina muscularis mucosae

### 8. Úlcera perforada

Afectación de todas las capas de la pared gástrica

## Relieve de la mucosa sobre el soporte, tamaño aumentado 10 veces aprox.

1. Relieve de mucosa sana
2. Gastritis aguda con mucosa enrojecida e inflamada
3. Gastritis erosiva con afectación de la mucosa
4. Úlcera sangrante con afectación de la lamina muscularis mucosae
5. Úlcera perforada, todas las capas del estómago están afectadas

### Capas de las paredes del estómago:

6. Tunica mucosa (mucosa gástrica)
7. Lamina muscularis mucosae (capa fina de células musculares lisas)
8. Tela submucosa (capa de tejido conjuntivo)
9. Tunica muscularis (con fibras musculares circulares)
10. Tunica muscularis (con fibras musculares longitudinales)
11. Tunica serosa (capa externa)

# *Français* Inflammation de la muqueuse gastrique

Ce modèle montre une coupe longitudinale de l'estomac avec insertion de l'œsophage et du duodénum. Les différents stades de l'inflammation de la muqueuse gastrique (gastrite) et de l'ulcère gastrique (Ulcus) sont représentés.

## **Coupe longitudinale de l'estomac, env. 0,5 fois la grandeur nature :**

### **1. Gastrite érythémateuse**

Rougeur et gonflement de la muqueuse irritée dans la région de l'antrum.

### **2. Gastrite érosive**

Premières lésions de la muqueuse au-dessus de la lame musculaire muqueuse.

### **3. Gastrite hémorragique**

Gastrite érosive aiguë accompagnée d'hémorragie.

### **4. Stade de guérison et cicatrisation**

Contraction de la muqueuse

### **5. Gastrite atrophique**

Forme évolutive chronique avec régression de la muqueuse.

### **6. Gastrite hypertrophique**

Augmentation de la taille des plis de la muqueuse de l'estomac.

### **7. Ulcère hémorragique**

Lésion hémorragique de la muqueuse avec bourrelet dépassant la lame musculaire muqueuse.

### **8. Ulcère perforé**

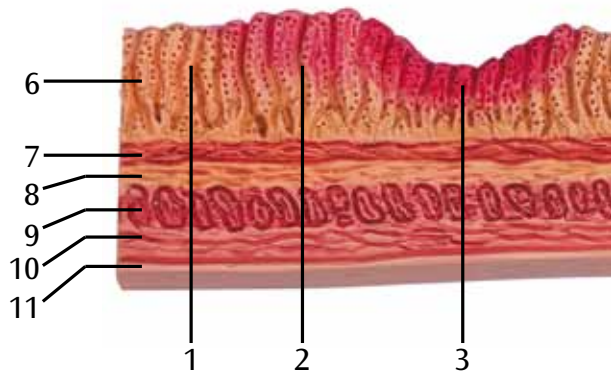
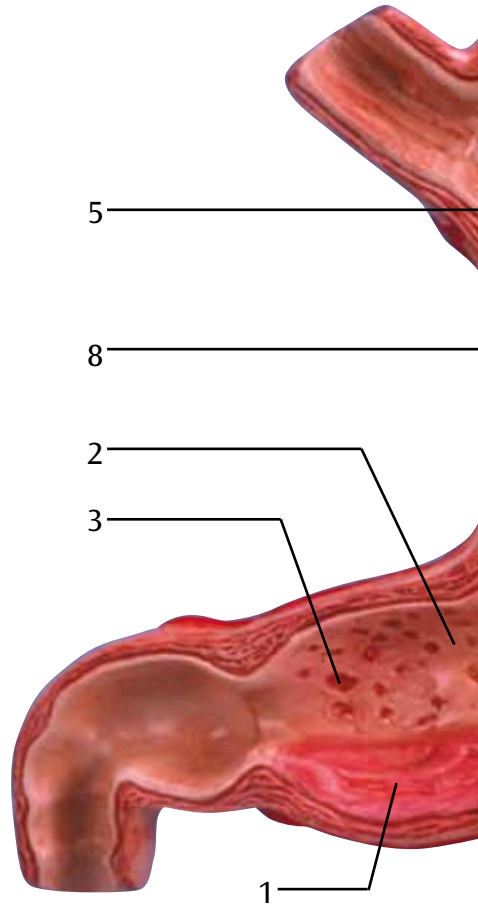
Destruction de toutes les couches des parois gastriques.

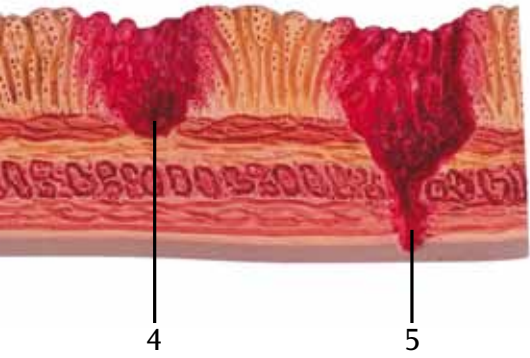
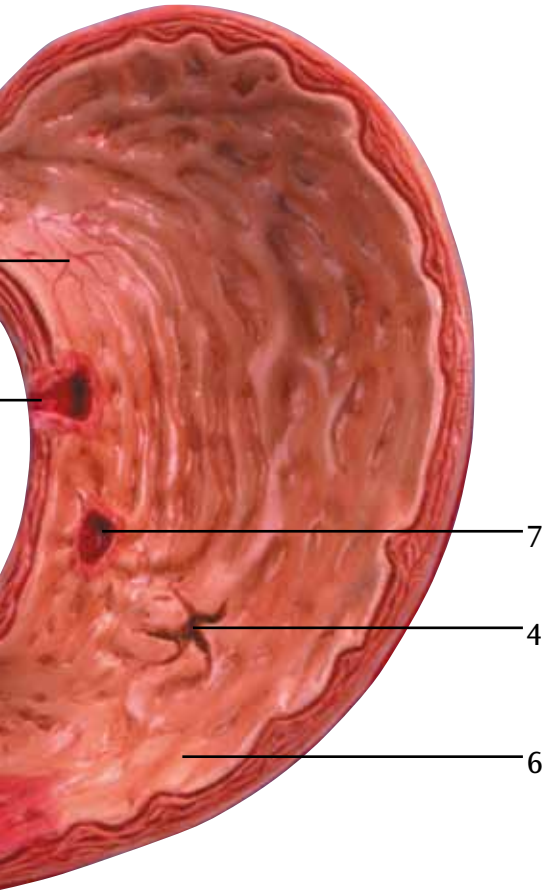
## **Relief de la muqueuse sur un socle, env. 10 fois la grandeur nature :**

1. Relief de la muqueuse saine.
2. Gastrite aiguë avec muqueuse rougie et gonflée.
3. Gastrite érosive avec lésion de la muqueuse.
4. Ulcère hémorragique, la lame musculaire muqueuse est détruite.
5. Ulcère perforé, toutes les parois gastriques sont détruites.

### **Couches de la paroi gastrique :**

6. Tunica mucosa (muqueuse gastrique).
7. Lamina muscularis mucosae (fine couche de cellules musculaires lisses).
8. Tela submucosa (couche de tissu conjonctif).
9. Tunica muscularis (couche musculaire annulaire).
10. Tunica muscularis (couche musculaire longitudinale).
11. Tunica serosa (peau externe)





Este modelo corresponde a uma seção longitudinal do estômago com uma parte do esôfago e do duodeno. O modelo representa os diferentes estágios da gastrite e de uma úlcera gástrica.

## Estômago, seção longitudinal, escala de aprox. 1:2

### 1. Gastrite eritematosa

Vermelhidão inflamatória da mucosa gástrica irritada na área do antro.

### 2. Gastrite erosiva

Defeitos iniciais da mucosa gástrica acima da camada muscular da mucosa.

### 3. Gastrite hemorrágica

Gastrite erosiva aguda com hemorragia.

### 4. Fase de regeneração e cicatrização

Cicatrização da mucosa gástrica.

### 5. Gastrite atrófica

Gastrite crônica com atrofia da mucosa.

### 6. Gastrite hipertrófica

Hipertrofia das pregas gástricas.

### 7. Úlcera hemorrágica

Defeito hemorrágico da mucosa gástrica cujo contorno ultrapassa a camada muscular da mucosa.

### 8. Úlcera perfurada

Úlcera que se estende através de todas as camadas do estômago.

## Relevo da mucosa gástrica com suporte, escala de aprox. 10:1

1. relevo fisiológico da mucosa gástrica
2. gastrite aguda com mucosa inflamada e inchada
3. gastrite erosiva com defeito da mucosa
4. úlcera hemorrágica que se estende através da camada muscular da mucosa
5. úlcera perfurada que se estende através de todas as camadas do estômago

### Camadas da parede do estômago:

6. túnica mucosa (mucosa gástrica)
7. camada muscular da mucosa (fina camada de musculatura lisa)
8. tela submucosa (camada de tecido conjuntivo)
9. túnica muscular (camada de músculo circular)
10. túnica muscular (camada de músculo longitudinal)
11. túnica serosa



Questo modello mostra una sezione longitudinale dello stomaco con l'attaccatura dell'esofago e del duodeno. Sono rappresentati i diversi stadi della gastrite (gastritis) e dell'ulcera gastrica (ulcus).

## **Stomaco in sezione longitudinale, ingrandimento di circa 0,5 volte:**

### **1. Gastrite eritematosa**

Arrossamento e rigonfiamento della mucosa irritata nell'area dell'antro

### **2. Gastrite erosiva**

Prime lesioni della mucosa al di sopra della lamina muscolare della mucosa

### **3. Gastrite emorragica**

Gastrite erosiva acuta con emorragia

### **4. Stadio di guarigione con cicatrizzazione**

Contrazione della mucosa

### **5. Gastrite atrofica**

Forma cronica con atrofia della mucosa

### **6. Gastrite ipertrofica**

Ipertrofia delle pliche della mucosa gastrica

### **7. Ulcera sanguinante**

Lesione emorragica della mucosa con bordo che supera la lamina muscolare della mucosa

### **8. Ulcera perforata**

Distruzione di tutti gli strati della parete gastrica

## **Rilievo della mucosa su base, ingrandimento di circa 10 volte:**

1. Rilievo della mucosa sana
2. Gastrite acuta con mucosa arrossata e gonfia
3. Gastrite erosiva con lesione della mucosa
4. Ulcera sanguinante, mucosa muscolare distrutta
5. Ulcera perforata, tutti gli strati della parete gastrica sono distrutti

### **Strati della parete gastrica:**

6. Tunica mucosa (mucosa gastrica)
7. Lamina muscolare della mucosa (strato sottile di cellule muscolari lisce)
8. Tela sottomucosa (strato di tessuto connettivo)
9. Tunica muscolare (strato di fibre anulari)
10. Tunica muscolare (strato di fibre longitudinali)
11. Tunica sierosa (strato esterno)

このモデルは胃、および食道と十二指腸の一部を縦断して示すものです。胃炎と胃潰瘍の様々な状態が見られます。

## 胃の縦断、約1/2倍大

### 1. 表層性胃炎

幽門洞の粘膜がはれて発赤が見られます。

### 2. びらん性胃炎

粘膜筋層に及ばない初期の粘膜欠損。

### 3. 出血性胃炎

出血をともなう急性のびらん。

### 4. 治癒期、癒痕の形成

粘膜の収縮。

### 5. 萎縮性胃炎

慢性の胃炎で、粘膜が萎縮して薄くなり、粘膜の下にある血管が透けて見えた状態。

### 6. 肥厚性胃炎

胃粘膜ヒダの肥大が見られる。最近では肥厚像と呼ばれ炎症とは区別して扱われる。

### 7. 出血性胃潰瘍

出血をともない、周縁がもり上がって粘膜筋層まで組織の欠損がみられる。

### 8. 穿孔性胃潰瘍

胃壁の全層を穿通している。

## 胃粘膜の断面、約10倍大

### 1. 正常な粘膜

### 2. 急性胃炎、発赤と粘膜のはれ

### 3. びらん性胃炎、粘膜の欠損

### 4. 出血性胃潰瘍、筋層まで組織が欠損

### 5. 穿孔性胃潰瘍、全層を穿通

## 胃壁の層

### 6. 粘膜

### 7. 粘膜筋層

### 8. 粘膜下組織

### 9. 筋層の内輪層

### 10. 筋層の外縦層

### 11. 漿膜

Эта модель демонстрирует продольное сечение желудка с прикреплением пищевода и двенадцатиперстной кишки. В модели представлены различные стадии гастрита и язвы желудка.

## **Продольное сечение желудка, приблизительно в половинном размере:**

1. Эритематозный гастрит  
Раздраженная слизистая оболочка гиперемирована и отечна в области антрального отдела
2. Эрозивный гастрит  
Начальные дефекты слизистой оболочки расположены над мышечной пластинкой слизистой оболочки.
3. Геморрагический гастрит  
Острый эрозивный гастрит с кровотечением
4. Стадия заживления и образования рубца  
Уплотнение слизистой оболочки
5. Атрофический гастрит  
Хроническое течение с атрофией слизистой оболочки
6. Гипертрофический гастрит  
Увеличение складок желудка
7. Кровоточащая язва  
Кровоточащий дефект слизистой оболочки с краевым возвышением, распространяющийся глубже мышечной пластинки слизистой оболочки
8. Перфорированная язва  
Все слои стенки желудка эрозированы

## **Рельефное изображение слизистой оболочки, увеличенное приблизительно в 10 раз:**

1. Рельеф здоровой слизистой оболочки
2. Острый гастрит с покрасневшей и отечной слизистой оболочкой
3. Эрозивный гастрит с дефектом слизистой оболочки
4. Кровоточащая язва, мышечная пластинка эрозирована.
5. Перфорированная язва, все слои желудка эрозированы.

### **Слои стенки желудка**

6. Собственно слизистая оболочка желудка.
7. Мышечная пластинка слизистой (тонкий слой гладкомышечных клеток).
8. Подслизистая оболочка (слой соединительной ткани).
9. Мышечная оболочка (циркулярный мышечный слой).
10. Мышечная оболочка (продольный мышечный слой).
11. Серозная оболочка (наружная поверхность).

这款模型展示了与食道和十二指肠连接的胃部的纵切面，描绘了胃炎和胃溃疡的各个阶段。

胃部纵切面，约1/2真实尺寸：

1. 红斑性胃炎  
胃窦部位受损的胃黏膜变得红肿。
2. 糜烂性胃炎  
粘膜肌层上部的轻度黏膜病症
3. 出血性胃炎  
出血性急性糜烂性胃炎。
4. 康复阶段和伤疤形成  
黏膜挛缩
5. 萎缩性胃炎  
附带黏膜萎缩症状的慢性病
6. 肥厚性胃炎  
胃襞增大
7. 出血性胃溃疡  
黏膜出血，同时黏膜边缘升高，延伸至粘膜肌层之上。
8. 穿孔性胃溃疡  
胃壁所有组织层均受到破坏。

为了底座上的黏膜纹，放大倍数约为10倍：

1. 健康的黏膜纹
2. 急性胃炎引起的黏膜红肿
3. 糜烂性胃炎导致的黏膜病症
4. 出血性胃溃疡引起的黏膜肌层被破坏
5. 穿孔性胃溃疡，所有的胃壁组织层均受到破坏

胃壁组织层：

6. 内膜（胃部黏膜）
7. 黏膜肌层（平滑肌细胞组成的薄层）
8. 黏膜下组织（连接组织层）
9. 肌层（环肌层）
10. 肌层（纵肌层）
11. 组织浆膜（外层）







