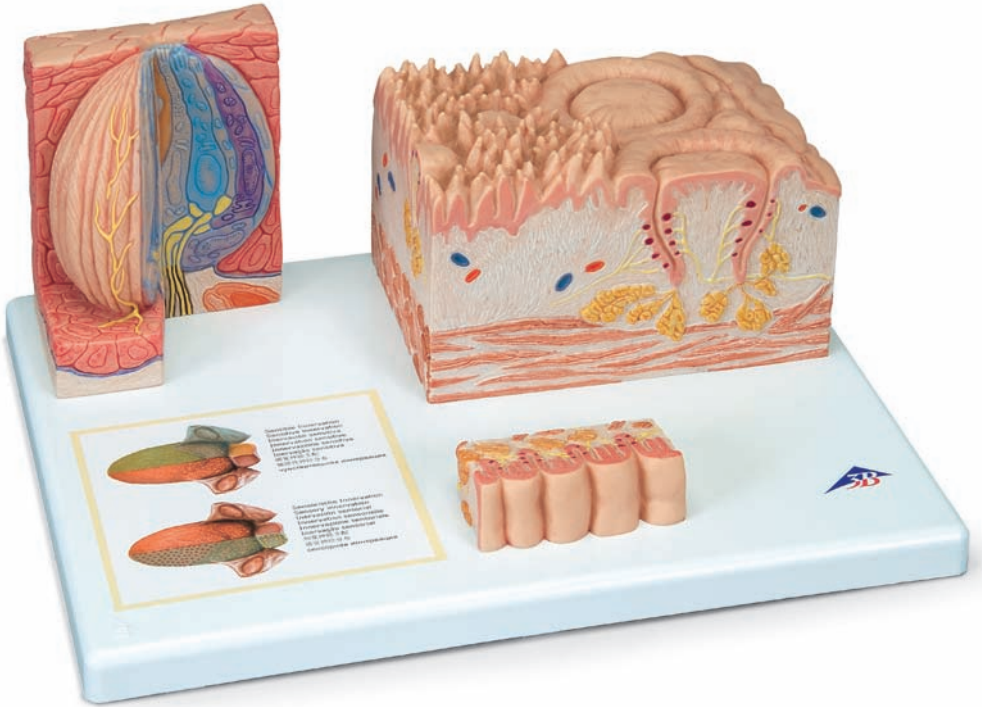



Latin

- A** Dorsum linguae
- B** Papillae vallatae, Papillae fungiformes, Papillae filiformis
- C** Papillae foliatae
- D** Caliculus gustatorius
- E** Sensitive innervation
- F** Sensory (taste) innervation

- 1 Epiglottis
- 2 Plica glossoepiglottica mediana
- 3 Vallecula epiglottica
- 4 Tonsilla lingualis
- 5 Tonsilla palatina
- 6 Radix linguae
- 7 Sulcus terminalis linguae
- 8 Papillae vallatae
- 9 Corpus linguae
- 10 Papilla fungiformis
- 11 Sulcus medianus linguae
- 12 Margo linguae
- 13 Apex linguae
- 14 Papillae filiformis
- 15 Papillae foliatae
- 16 Caliculus gustatorius
- 17 Foramen caecum linguae
- 18 Epithelium (Lamina epithelialis mucosae)
- 19 Papilla secundaria
- 20 Vallum
- 21 Lamina propria mucosae
- 22 Nervus
- 23 Glandulae gustatoriae
- 24 Aponeurosis linguae
- 25 Tunica muscularis
- 26 Vasa sanguinea
- 27 Folliculus lingualis
- 28 Crypta
- 29 Textura lymphatica
- 30 Folliculi lymphatici
- 31 Glandulae linguales
- 32 Porus gustatorius
- 33 Mikrovilli
- 34 Cella epithelia
- 35 Cella I
- 36 Cella II
- 37 Cella III
- 38 Cella IV (Cella basalis)
- 39 Cella V (Cella marginalis)
- 40 Lamina basalis
- 41 Cella basalis
- 42 Nervus vagus [X]
- 43 Nervus glossopharyngeus [IX]
- 44 Nervus lingualis (N. trigeminus, V3)
- 45 Chorda tympani (Nervus facialis [VII])

3B MICROanatomy™ Tongue

English

For orientation the reverse side of the model shows a complete tongue in actual size. The different tongue papillae can be recognized under 10- to 20 times magnification in various cutout views. Section B comprises the representation of caliciform papillae (Papillae vallatae), the fungiform papillae (Papillae fungiformes) and the filiform papillae (Papillae filiformis). Section C represents a magnified cutout of foliate papillae (Papillae foliatae). Section D represents a 450 times magnification of a taste bud. In addition, the sensory regions (taste fibers) and the sensory innervation (touch, temperature and pain sensitivity) of the tongue are graphically depicted on a type label.

- | | |
|---|--|
| A Back of the tongue, actual size | 34 Epithelial cell |
| B Cutout magnification (10 to 20 times): caliciform papillae, filiform papillae and fungiform papillae | 35 Type I cell |
| C Cutout magnification (10 to 20 times) foliate papillae | 36 Type II cell |
| D Cutout magnification (ca. 450 times): taste buds | 37 Type III cell |
| E Sensory innervation | 38 Type IV cell (basal cell) |
| F Sensory (taste) innervation | 39 Type V cell (marginal cell) |
| 1 Epiglottis | 40 Basal lamina |
| 2 Median glossoepiglottic fold | 41 Basal cell |
| 3 Epiglottic vallecula | 42 Vagus nerve [X] |
| 4 Lingual tonsil | 43 Glossopharyngeus nerve [XI] |
| 5 Palatine tonsil | 44 Lingual nerve (trigeminal nerve [CN V], V3) |
| 6 Root of tongue | 45 Facial nerve [CN VII] (cord of tympanum) |
| 7 Terminal sulcus of tongue | |
| 8 Vallate papillae | |
| 9 Body of tongue | |
| 10 Fungiform papilla | |
| 11 Median sulcus | |
| 12 Margin of tongue | |
| 13 Apex of tongue | |
| 14 Filiform papillae | |
| 15 Foliate papillae | |
| 16 Taste bud | |
| 17 Glandular foramen [cecal foramen] of tongue | |
| 18 Epithelium (nonkeratinized stratified squamous epithelium) | |
| 19 Secondary papillae | |
| 20 Vallum | |
| 21 Lamina propria | |
| 22 Nerve | |
| 23 Gustatory glands, Ebner's glands | |
| 24 Lingual aponeurosis | |
| 25 Muscular layer | |
| 26 Blood vessels | |
| 27 Lingual follicle | |
| 28 Crypt | |
| 29 Lymphatic tissue | |
| 30 Lymph follicles | |
| 31 Mucous glands | |
| 32 Taste pore | |
| 33 Microvilli | |

Das Modell zeigt zur Orientierung auf der Hinterfläche einen Zungenrücken in natürlicher Größe. Die verschiedenen Zungenpapillen sind bei einer 10- bis 20fachen Vergrößerung auf unterschiedlichen Ausschnitten zu erkennen. Der Modellteil B umfasst die Darstellung der Wallpapillen (Papillae vallatae), der pilzförmigen Papillen (Papillae fungiformes) und der fadenförmigen Papillen (Papillae filiformis). Die Ausschnittsvergrößerung der Blätterpapillen (Papillae foliatae) ist im Modellteil C zu sehen. Der Modellteil D stellt in einer etwa 450fachen Vergrößerung eine Geschmacksknospe dar. Zusätzlich sind die Bereiche der sensorischen (Geschmacksfasern) und der sensiblen Innervation (Berührungs-, Temperatur- und Schmerzempfinden) der Zunge auf einem Sockelaufkleber grafisch dargestellt.

- | | | |
|--|----|------------------------------|
| A Zungenrücken in natürlicher Größe | 30 | Lymphfollikel |
| B Ausschnittsvergrößerung (10- bis 20fach):
Wallpapillen, fadenförmige Papillen und pilzförmige Papillen | 31 | Muköse Zungendrüsen |
| C Ausschnittsvergrößerung (10- bis 20fach): | 32 | Geschmacksporus |
| D Ausschnittsvergrößerung (ca. 450fach):
Geschmacksknospe | 33 | Mikrovilli |
| E Sensible Innervation | 34 | Epithelzelle |
| F Sensorische (gustatorische) Innervation | 35 | Typ-I-Zelle |
| 1 Kehldeckel | 36 | Typ-II-Zelle |
| 2 Schleimhautfalte zwischen Zungengrund und | 37 | Typ-III-Zelle |
| 3 Einbuchtung oberhalb des Kehlkopfes | 38 | Typ-IV-Zelle (Basalzelle) |
| 4 Zungenmandel | 39 | Typ-V-Zelle (Marginalzelle) |
| 5 Gaumenmandel | 40 | Basallamina |
| 6 Zungenwurzel | 41 | Basalzelle |
| 7 Zungenquerfurche | 42 | 10. Hirnnerv |
| 8 Wallpapillen | 43 | 11. Hirnnerv |
| 9 Zungenkörper | 44 | Zungenerv (5. Hirnnerv, V3) |
| 10 Pilzförmige Papille | 45 | Chorda tympani (7. Hirnnerv) |
| 11 Längsfurche in der Mitte des Zungenrückens | | |
| 12 Zungenrand | | |
| 13 Zungenspitze | | |
| 14 Fadenförmige Papillen | | |
| 15 Blätterpapillen | | |
| 16 Geschmacksknospe | | |
| 17 Kleine Grube im hinteren Anteil der Zunge | | |
| 18 Epithel (mehrschichtig unverhorntes Plattenepithel) | | |
| 19 Sekundärpapille | | |
| 20 Wall | | |
| 21 Eigenschicht der Schleimhaut | | |
| 22 Nerv | | |
| 23 Seröse Spüldrüsen, v. Ebner-Drüsen | | |
| 24 Zungenaponeurose | | |
| 25 Muskelschicht | | |
| 26 Blutgefäße | | |
| 27 Zungenbalg | | |
| 28 Krypte | | |
| 29 Lymphatisches Gewebe | | |

El modelo muestra para orientarse un dorso lingual a tamaño natural. Las diferentes papilas se pueden reconocer en secciones distintas con un aumento de 10 hasta 20 veces.

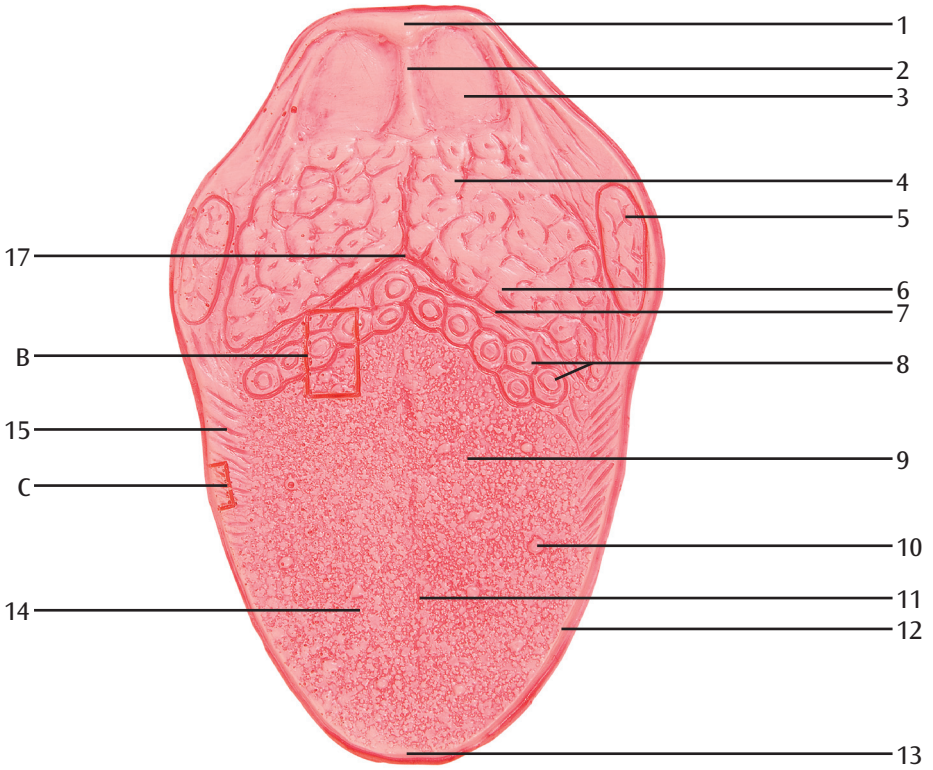
La pieza del modelo B aborda la representación de las papilas circunvaladas (papillae vallatae), las papilas fungiformes (papillae fungiformes) y las papilas filiformes (papillae filiformis). En la pieza C del modelo puede verse una sección aumentada de las papilas foliadas (papillae foliatae). La pieza D del modelo muestra un aumento de alrededor de 450 del bulbo gustatorio. También se representan gráficamente las áreas de inervación sensorial (fibras gustativas) y dérmica (sensibilidad al tacto, a la temperatura y al dolor) linguales en un adhesivo en el zócalo.

- | | |
|---|---|
| A Dorso lingual a tamaño natural | 32 Poro gustativo |
| B Aumento de la sección (10 a 20 veces): papilas circunvaladas, papilas filiformes y papilas fungiformes | 33 Microvellosidades |
| C Aumento de la sección (10 a 20 veces): papilas | 34 Célula epitelial |
| D Aumento de la sección (de alrededor de 450): bulbo gustativo | 35 Célula de tipo I |
| E Inervación dérmica | 36 Célula de tipo II |
| F Inervación sensorial (gustativa) | 37 Célula de tipo III |
| 1 Epiglotis | 38 Célula de tipo IV (célula basal) |
| 2 Pliegue glosopiglótico mediano | 39 Célula de tipo V (célula marginal) |
| 3 Valécula epiglótica | 40 Lámina basal |
| 4 Amígdala lingual | 41 Célula basal |
| 5 Amígdala palatina | 42 N. vago [X] |
| 6 Lengua, raíz | 43 N. glosofaríngeo [XI] |
| 7 Lengua, surco terminal | 44 Nervio hipogloso (5º nervio craneal, V3) |
| 8 Papila circunvaladas [caliciformes] | |
| 9 Lengua, cuerpo | |
| 10 Papilas fungiformes | |
| 11 Surco mediano | |
| 12 Lengua, borde | |
| 13 Lengua, vértice | |
| 14 Papilas filiformes | |
| 15 Papilas foliadas | |
| 16 Bulbo gustatorio | |
| 17 Lengua, orificio ciego | |
| 18 Epitelio (epitelio plano estratificado no queratinizado) | |
| 19 Papila secundaria | |
| 20 Pared | |
| 21 Lámina propia | |
| 22 Nervio | |
| 23 Glándulas gustativas serosas, glándulas de Ebner | |
| 24 Lengua, aponeurosis | |
| 25 Túnica muscular | |
| 26 Vasos sanguíneos | |
| 27 Glándula lingual | |
| 28 Cripta | |
| 29 Tejido linfático | |
| 30 Folículo linfático | |
| 31 Glándulas linguales mucosas | |

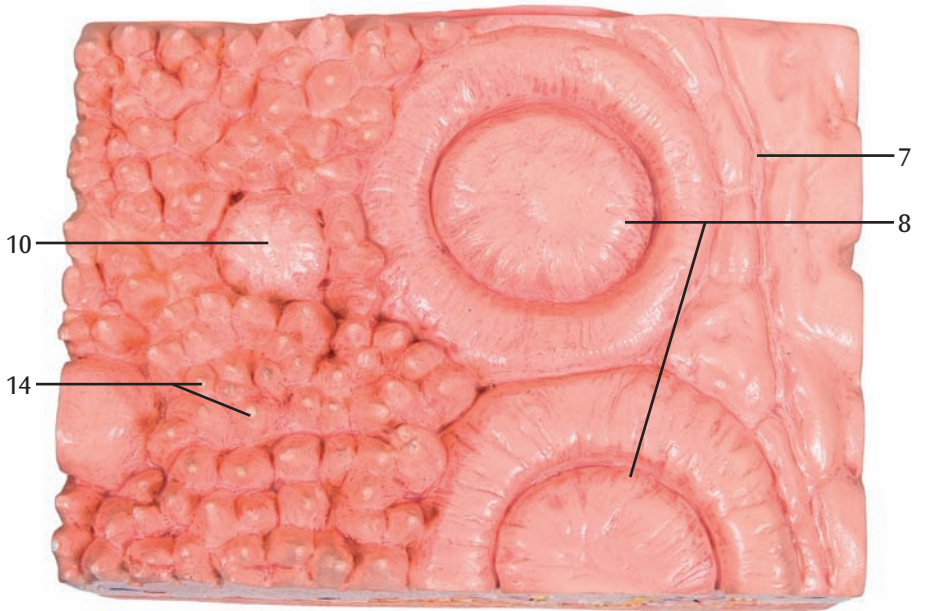
Le modèle représente le dos d'une langue en taille réelle pour permettre de comprendre la face arrière de la langue. Il est possible de distinguer les différentes papilles de la langue grâce à un agrandissement de 10 à 20 fois sur plusieurs vues en coupe. La pièce B propose une représentation des papilles calciformes (Papillae vallatae), des papilles fongiformes (Papillae fungiformes) et des papilles filiformes (Papillae filiformis). La pièce C représente une vue en coupe agrandie des papilles foliées (Papillae foliatae). La partie D présente un agrandissement à environ 450 fois d'un bourgeon gustatif. Les régions de l'innervation sensorielle (fibres gustatives) et de l'innervation sensitive (perception du toucher, de la température et de la douleur) de la langue sont en outre représentées schématiquement sur un autocollant collé sur le socle.

- | | |
|---|--|
| A Dos de la langue en taille réelle | 32 Pore gustatif |
| B Agrandissement d'une vue en coupe (10 à 20 fois) : papilles calciformes, papilles filiformes et papilles fongiformes | 33 Microsillon |
| C Agrandissement d'une vue en coupe (10 à 20) | 34 Cellule épithéliale |
| | 35 Cellule de type I |
| D Agrandissement d'une vue en coupe (environ 450 fois) : bourgeon gustatif | 36 Cellule de type II |
| E Innervation sensitive | 37 Cellule de type III |
| F Innervation sensorielle (gustative) | 38 Cellule de type IV (cellule basale) |
| | 39 Cellule de type V (cellule marginale) |
| 1 Epiglotte | 40 Lame basale |
| 2 Pli glosso-épiglottique médian | 41 Cellule basale |
| 3 Vallécule épiglottique | 42 Nerf vague (X) |
| 4 Tonsille linguale | 43 Nerf glosso-pharyngien (XI) |
| 5 Tonsille palatine | 44 Nerf lingual (5ème nerf crânien, V3) |
| 6 Langue, racine | |
| 7 Langue, sillon terminal | |
| 8 Papille circumvallée | |
| 9 Langue, corps | |
| 10 Papille fongiforme | |
| 11 Sillon médian | |
| 12 Langue, marge | |
| 13 Langue, apex | |
| 14 Papilles filiformes | |
| 15 Papilles foliées | |
| 16 Papilles gustatives | |
| 17 Langue, foramen aveugle | |
| 18 Epithélium (épithélium composé pavimenteux non corné) | |
| 19 Papille secondaire | |
| 20 Paroi | |
| 21 La muqueuse elle-même | |
| 22 Nerf | |
| 23 Glandes salivaires séreuses ou glandes Von Ebner | |
| 24 Langue, aponévrose | |
| 25 Couche musculaire | |
| 26 Vaisseaux sanguins | |
| 27 Follicule lingual | |
| 28 Crypte | |
| 29 Tissu lymphatique | |
| 30 Follicule lymphatique | |
| 31 Glandes salivaires muqueuses | |

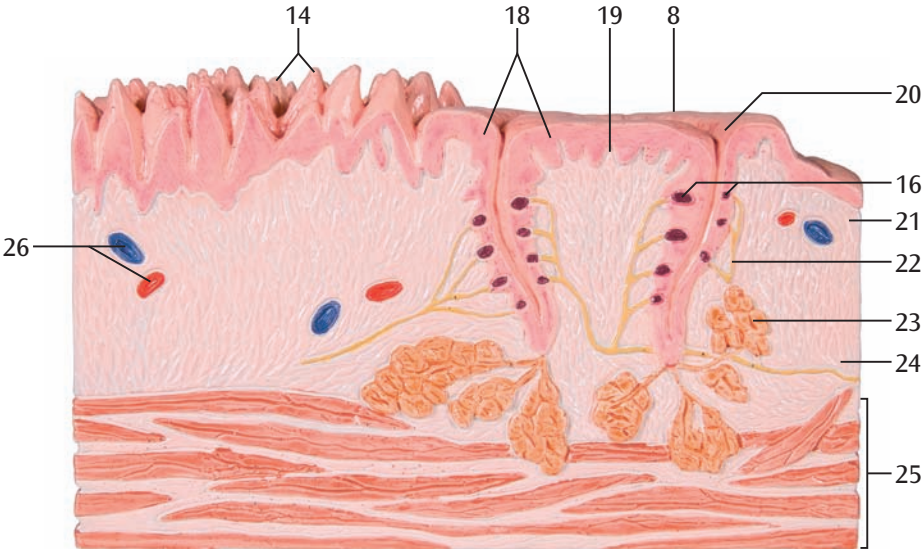
A

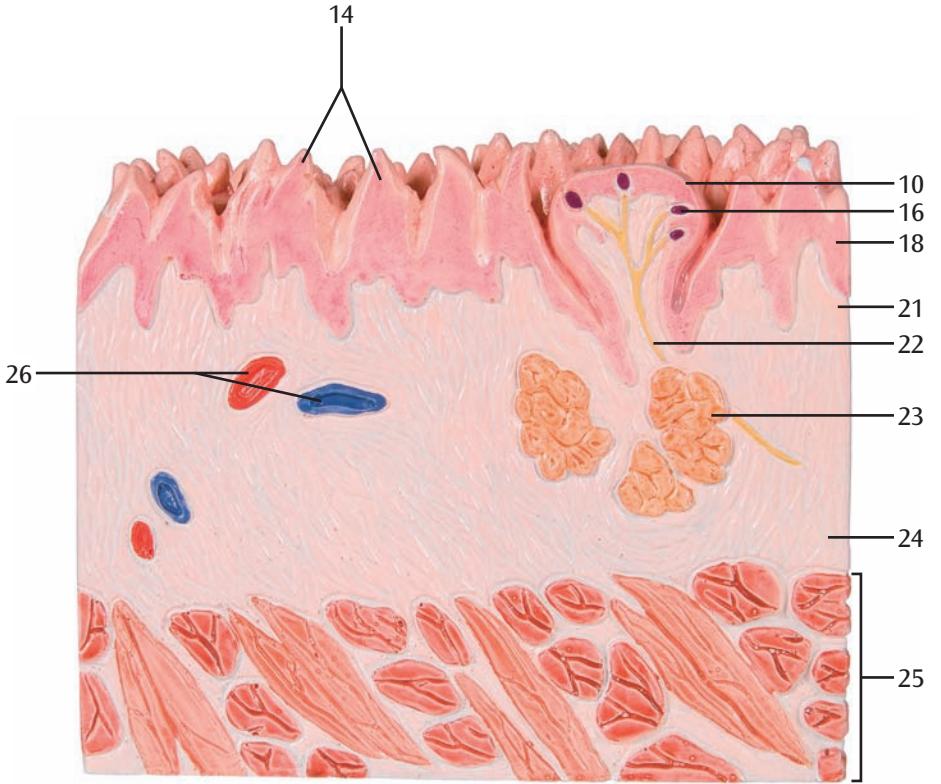


B

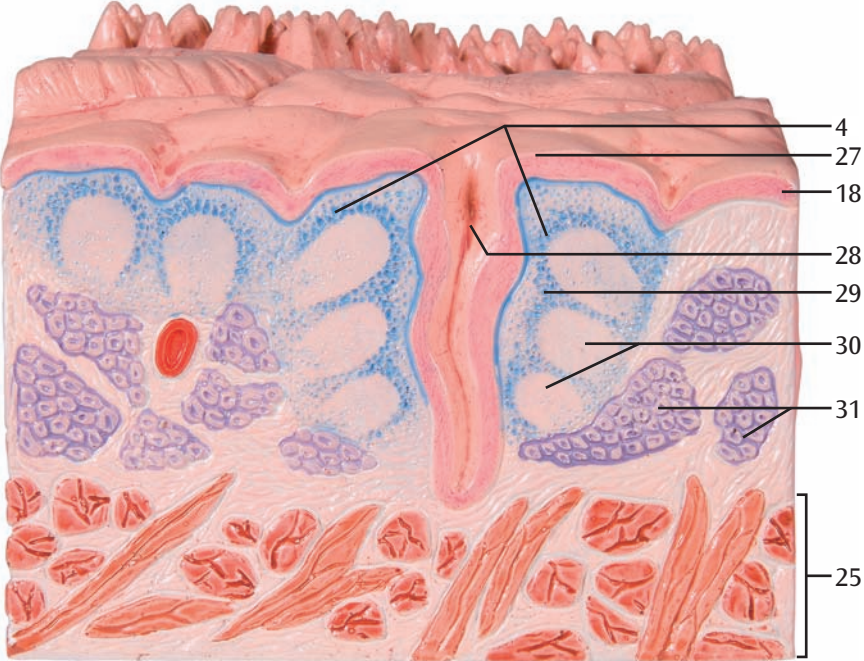


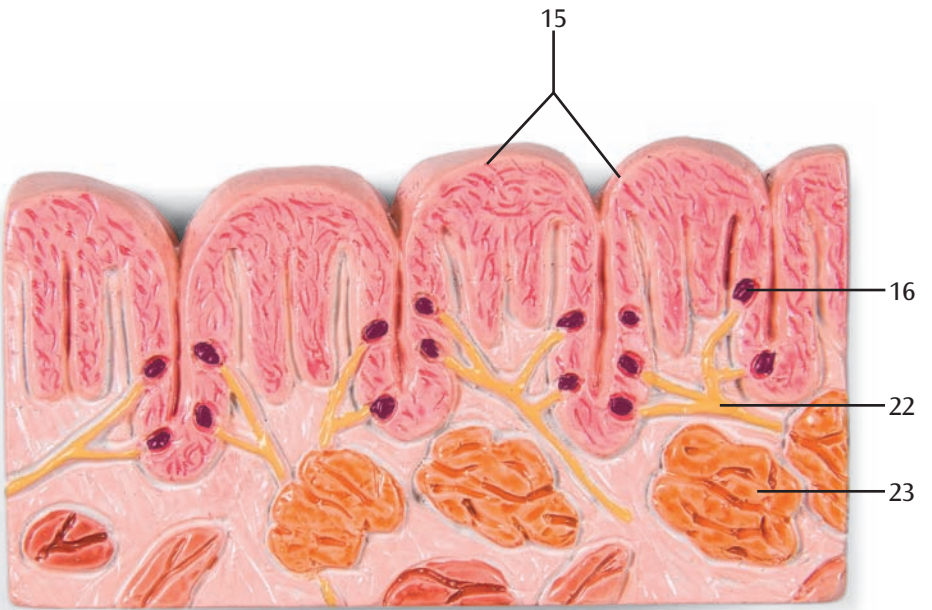
B-1



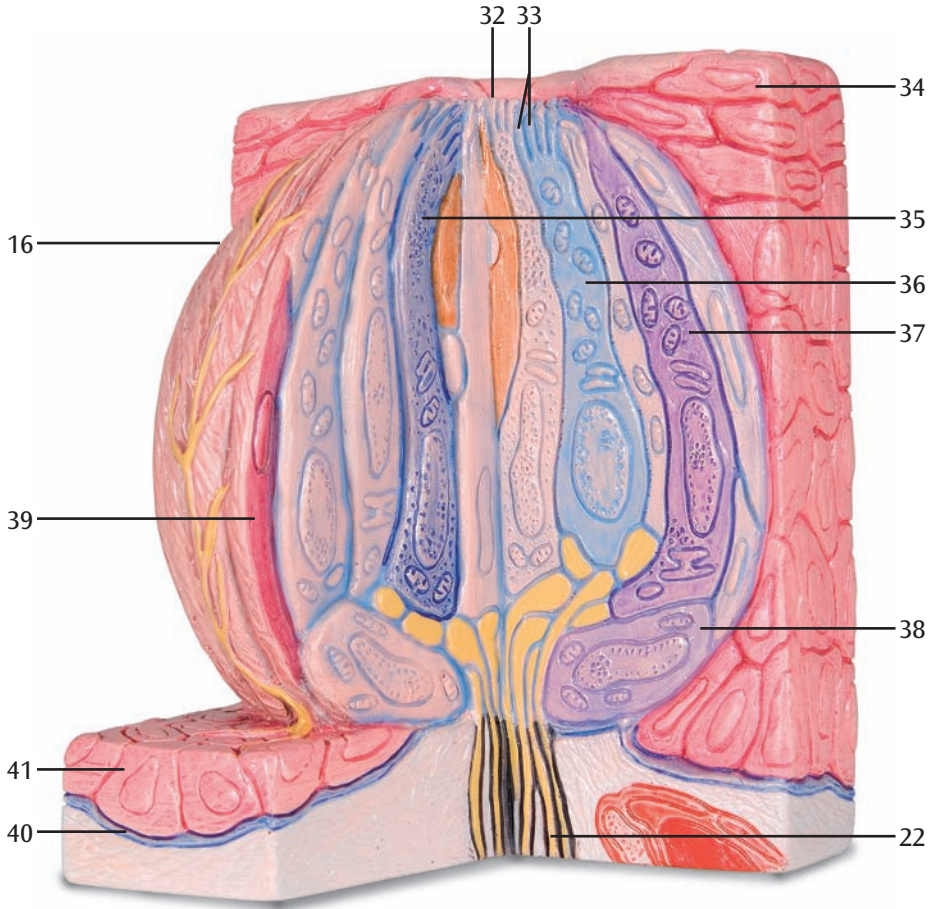


B-3

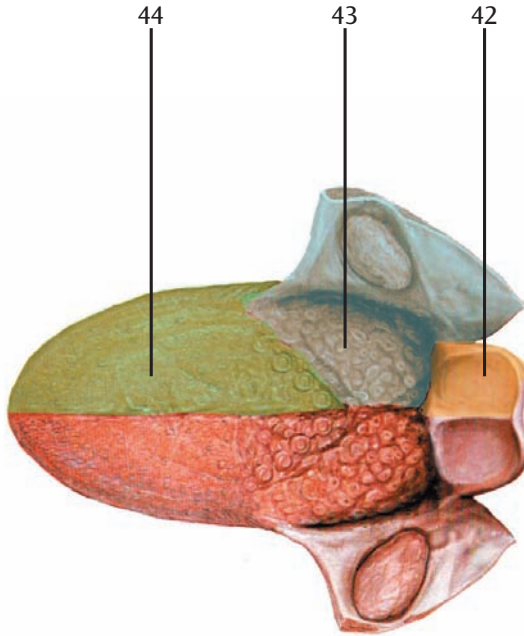




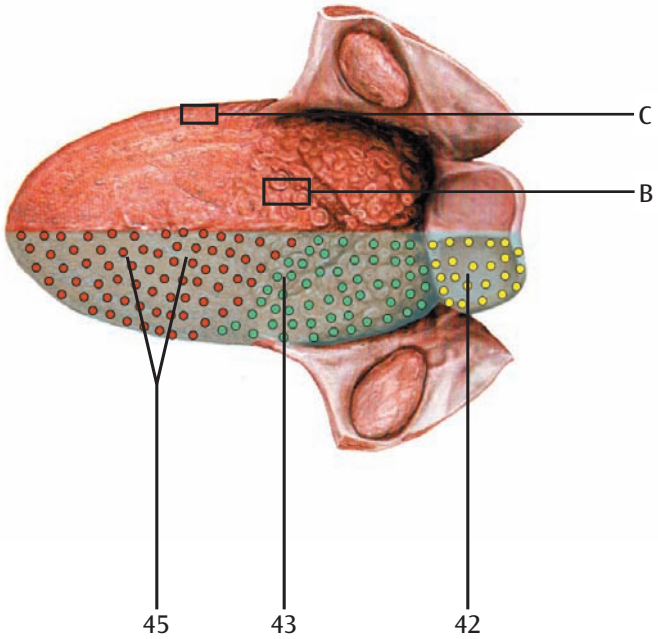
D



E



F



3B MICROanatomy™ - Língua

Português

O modelo mostra para orientação a superfície dorsal posterior de uma língua em tamanho natural. As diferentes papilas da língua podem ser reconhecidos em uma ampliação de 10 a 20 vezes em diversas seções. A parte B do modelo abrange a representação das papilas valadas (papillae vallatae), as papilas fungiformes (Papillae fungiformes) e as papilas filiformes (Papillae filiformis). A ampliação da seção das papilas foliáceas (Papillae foliatae) pode ser vista na parte C do modelo. A parte D do modelo representa uma ampliação de aproximadamente 450 vezes de uma papila gustativa. Além disso, as áreas sensoriais (fibras gustativas) e a inervação sensível (sensação de toque, temperatura e dor) da língua são representadas graficamente em uma etiqueta no suporte.

- | | |
|---|--|
| A Dorso da língua em tamanho natural | 34 Célula epitelial |
| B „Ampliação de seção (10 a 20 vezes):
fungiformes“ | 35 Célula Tipo I |
| C Ampliação de seção (10 a 20 vezes): Papilas | 36 Célula Tipo II |
| D Ampliação de seção (aproximadamente 450 vezes): Papila gustativa | 37 Célula Tipo III |
| E Inervação sensível | 38 Célula Tipo IV (célula basal) |
| F Inervação sensorial (gustatória) | 39 Célula Tipo IV (célula marginal) |
| 1 Epiglote | 40 Lâmina basal |
| 2 Prega glossoepiglótica mediana | 41 Célula basal |
| 3 Valécula epiglótica | 42 Nervo vago (10o. nervo craniano) |
| 4 Tonsila lingual | 43 Nervo glossofaringeo (9o. nervo craniano) |
| 5 Tonsila palatina | 44 Nervo lingual (5º nervo craniano, V3) |
| 6 Base da língua | 45 7º nervo craniano (corda do tímpano) |
| 7 Sulco terminal da língua | |
| 8 Papilas circunvaladas | |
| 9 Corpo da língua | |
| 10 Papilas fungiformes | |
| 11 Sulco mediano | |
| 12 Margem da língua | |
| 13 Extremidade da língua | |
| 14 Papilas filiformes | |
| 15 Papilas foliadas | |
| 16 Papila gustativa | |
| 17 Forame cego da língua | |
| 18 Epitélio (epitélio escamoso queratinizado) | |
| 19 Papila secundária | |
| 20 Parede | |
| 21 Lâmina própria | |
| 22 Nervo | |
| 23 Glândulas serosas, glândulas de Von Ebner | |
| 24 Aponeurose lingual | |
| 25 Túnica muscular | |
| 26 Vasos sanguíneos | |
| 27 Folículo | |
| 28 Cripta | |
| 29 Tecido linfático | |
| 30 Folículo linfático | |
| 31 Glândulas mucosas | |
| 32 Poros gustativos | |
| 33 Microvilosidade | |

Il modello mostra indicativamente la superficie del dorso di una lingua in grandezza naturale. Le diverse papille della lingua sono identificabili grazie agli ingrandimenti (da 10 a 20 volte) di sezioni diverse. La parte B del modello comprende la rappresentazione delle papille vallate (Papillae vallatae), le papille fungiformi (Papillae fungiformes) e le papille filiformi (Papillae filiformis). La sezione ingrandita delle papille foliate (Papillae foliatae) è visibile nella parte D del modello. Questa parte rappresenta l'ingrandimento (ca. 450 volte) di una papilla gustativa. Inoltre, un adesivo sulla base rappresenta graficamente le aree di innervazione sensoriale (fibre gustative) e sensoriali (relative a tatto, temperatura e dolore) della lingua.

- | | | |
|---|----|---|
| A Dorso della lingua in grandezza naturale | 35 | Cellula di tipo I |
| B Ingrandimento della sezione (da 10 a 20 volte):
papille vallate, papille filiformi e papille fungiformi | 36 | Cellula di tipo II |
| | 37 | Cellula di tipo III |
| | 38 | Cellula di tipo IV (cellula basale) |
| C Ingrandimento della sezione (da 10 a 20 volte): | 39 | Cellula di tipo V (cellula marginale) |
| | 40 | Lamina basale |
| D Ingrandimento della sezione (ca. 450 volte):
papille gustative | 41 | Cellula basale |
| E Innervazione sensitiva | 42 | N. vago [X] |
| F Innervazione sensoriale (gustativa) | 43 | N. glossofaringeo [XI] |
| | 44 | Nervo linguale (5° nervo cranico (trigemino), V3) |
| | 45 | 7° nervo cranico (corda timpanica) |
-
- 1 Epiglottide
 - 2 Piega glosso-epiglottica mediana
 - 3 Vallecola epiglottica
 - 4 Tonsilla linguale
 - 5 Tonsilla palatina
 - 6 Lingua, radice
 - 7 Lingua, solco terminale
 - 8 Papille circumvallate
 - 9 Lingua, corpo
 - 10 Papilla fungiforme
 - 11 Solco mediano
 - 12 Lingua, margine
 - 13 Lingua, apice
 - 14 Papille filiformi
 - 15 Papille foliate
 - 16 Bottone gustativo
 - 17 Lingua, foro cieco
 - 18 Epitelio (epitelio squamoso multistrato liscio)
 - 19 Papilla secondaria
 - 20 Vallo
 - 21 Lamina propria
 - 22 Nervo
 - 23 Ghiandole a secrezione sierosa di von Ebner
 - 24 Lingua, aponeurosi
 - 25 Tunica muscolare
 - 26 Vasi sanguigni
 - 27 Follicolo linguale
 - 28 Recesso
 - 29 Tessuto linfatico
 - 30 Follicolo linfatico
 - 31 Ghiandole a secrezione mucosa
 - 32 Poro gustativo
 - 33 Microvilli
 - 34 Cellula epiteliale

3B MICROanatomy™ 舌の組織構造モデル

日本語

このモデルの裏面にあるAセクションでは、実物大の舌の舌背（舌の上面）を再現しています。B、Cセクションでは10-20倍の拡大断面で、異なる舌乳頭突起をさまざまな角度から確認することができます。Bセクションは有郭乳頭、茸状乳頭、糸状乳頭を、Cセクションでは、葉状乳頭の拡大断面を示しています。Dセクションは味蕾の450倍拡大断面です。更に土台部分には、味覚神経の領域（味覚線維）と知覚神経支配域（触覚、痛覚、温度覚）を描写しています。

- A 舌の裏側、実物大
- B 断面図（10-20倍）：有郭乳頭、糸状乳頭、茸状乳頭
- C 断面図（10-20倍）：葉状乳頭
- D 断面図（約450倍）：味蕾
- E 知覚神経分布
- F 味覚神経分布

- 10 茸状乳頭
- 11 正中溝
- 12 舌縁
- 13 舌尖
- 14 糸状乳頭
- 15 葉状乳頭
- 16 味蕾
- 17 舌盲孔
- 18 非角化重層扁平上皮
- 19 二次乳頭
- 20 乳頭郭
- 21 粘膜固有層
- 22 神経
- 23 漿液腺、エブネル腺
- 24 舌腱膜
- 25 筋層
- 26 血管
- 27 舌小胞
- 28 陰窩
- 29 リンパ組織
- 30 リンパ濾胞
- 31 粘液腺
- 32 味孔
- 33 微絨毛
- 34 上皮細胞
- 35 I型細胞
- 36 II型細胞
- 37 III型細胞 - 味細胞

3В MICROanatomy™

На модели изображена тыльная поверхность (спинка) языка в натуральную величину для общего представления. Различные сосочки языка показаны в разных разрезах в 10-20-кратном увеличении. На разрезе В показаны желобовидные сосочки (*Papillae vallatae*), грибовидные сосочки (*Papillae fungiformes*) и нитевидные сосочки (*Papillae filiformis*). На разрезе С показаны увеличенные листовидные сосочки (*Papillae foliatae*). На разрезе D представлена вкусовая луковича, увеличенная в 450 раз. Кроме того, на наклейке представлено графическое изображение иннервации вкусовых областей (вкусовые волокна) и чувствительной (тактильная, температурная и болевая чувствительность) иннервации языка.

- | | |
|---|---|
| A Спинка языка в натуральную величину | 32 Вкусовая пора |
| B Увеличенный разрез (в 10-20 раз): | 33 Микроворсинки |
| грибовидные сосочки | 34 Эпителиальная клетка |
| C Увеличенный разрез (в 10-20 раз): | 35 Клетка I |
| грибовидные сосочки | 36 Клетка II |
| D увеличенный разрез (прибл. в 450 раз): | 37 Клетка III |
| вкусовые луковичи | 38 Клетка IV (базальная клетка) |
| E Чувствительная иннервация | 39 Клетка V (краевая клетка) |
| F Чувствительная (вкусовая) иннервация | 40 Базиллярная пластинка |
| 1 Надгортанник | 41 Базальная клетка |
| 2 Срединная язычно-надгортанная складка | 42 Блуждающий нерв [X] |
| 3 Долинка надгортанника | 43 Языкоглоточный нерв [XI] |
| 4 Язычная миндалина | 44 Язычный нерв (3-я ветвь тройничного нерва) |
| 5 Небная миндалина | 45 Лицевой нерв [VII] (барабанная струна) |
| 6 Корень языка | |
| 7 Терминальная борозда языка | |
| 8 Желобовидный сосочек | |
| 9 Тело языка | |
| 10 Грибовидные сосочки языка | |
| 11 Срединная борозда | |
| 12 Край языка | |
| 13 Верхушка языка | |
| 14 Нитевидные сосочки языка | |
| 15 Листовидные сосочки языка | |
| 16 Вкусовая луковича | |
| 17 Слепое отверстие языка | |
| 18 Эпителий | |
| 19 Вторичный сосочек | |
| 20 Небо | |
| 21 Собственная пластинка | |
| 22 Нерв | |
| 23 Вкусовые железы | |
| 24 Апоневроз языка | |
| 25 Мышечный слой | |
| 26 Кровеносные сосуды | |
| 27 Язычный фолликул | |
| 28 Крипта | |
| 29 Лимфатическая ткань | |
| 30 Лимфатические фолликулы | |
| 31 Слизистая железа | |

3B MICROanatomy™ 舌显微解剖模型

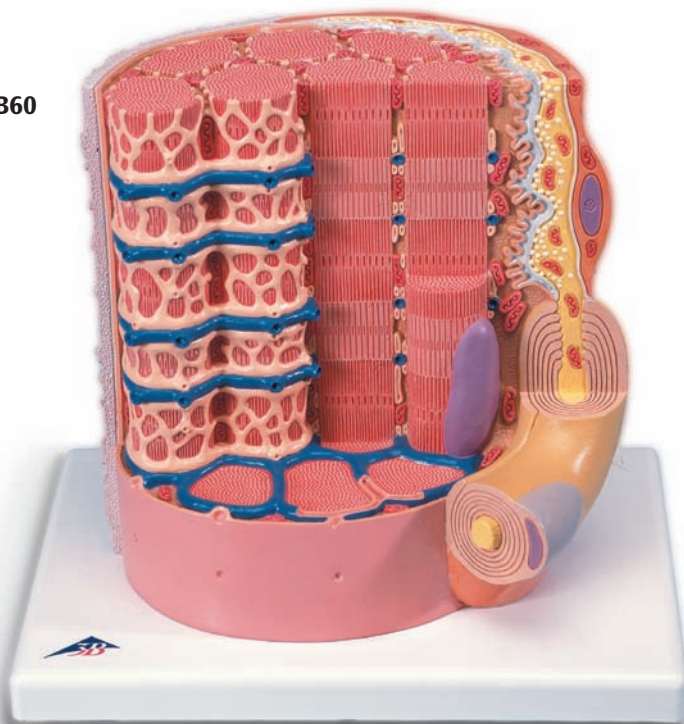
中文

模型展示实际尺寸大小的舌背，对舌头下部提供介绍。将各种乳头剪切图放大10至20倍之后，可以辨识舌头上各种不同类型的乳头。剖面图B由杯状乳头、蘑菇状乳头和丝状乳头的表示图组成。剖面图C示放大的叶状乳头剪切图。剖面图D示放大450倍的味蕾。此外，在一张打印表格上对舌头的感觉区（味觉纤维）和感觉神经分布（触觉、温度感受性和疼痛感受性）进行图解。

- | | |
|--|------------------------|
| A 舌背，实际尺寸 | 41 基底细胞 |
| B 剪切放大图（10至20倍）：杯状乳头、丝状乳头和蘑菇状乳头 | 42 迷走神经[X] |
| C 剪切放大图（10至20倍）：叶状乳头 | 43 舌咽肌[XI] |
| D 剪切放大图（约450倍）：味蕾 | 44 舌神经（三叉神经[CN V], V3) |
| E 感觉神经分布 | 45 面神经[CN VII] (鼓索) |
| F 感觉（味觉）神经分布 | |

- 1 会厌
- 2 舌会厌正中襞
- 3 会厌谷
- 4 舌扁桃体
- 5 腭扁桃体
- 6 舌根
- 7 舌界沟
- 8 舌轮廓乳头
- 9 舌体
- 10 舌菌状乳头
- 11 正中沟
- 12 舌缘
- 13 舌尖
- 14 舌丝状乳头
- 15 舌叶状乳头
- 16 味蕾
- 17 舌腺孔[盲孔]
- 18 上皮（非角化复层扁平上皮）
- 19 次级乳头
- 20 冈
- 21 固有层
- 22 神经
- 23 味腺，Ebner腺
- 24 舌腱膜
- 25 肌层
- 26 血管
- 27 舌滤泡
- 28 隐窝
- 29 淋巴组织
- 30 淋巴滤泡
- 31 粘液腺
- 32 味孔
- 33 微绒毛
- 34 上皮细胞
- 35 I型细胞
- 36 II型细胞
- 37 III型细胞
- 38 IV型细胞（基底细胞）
- 39 V型细胞（缘细胞）
- 40 基膜

B60



3B MI ROanatomy™ 消化器官の組織モデル

K23

